
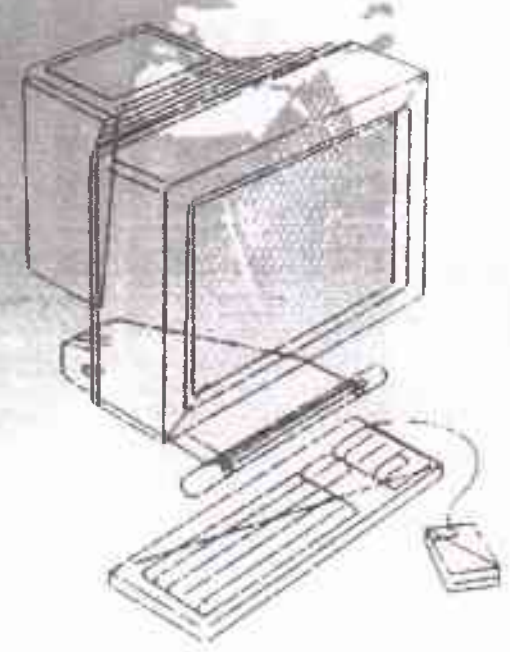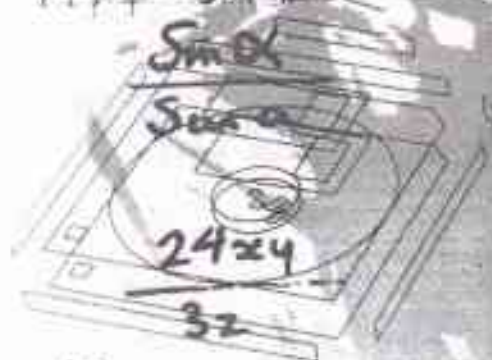



Коллекция Сергея  
ученик с.с.с.с.с.  
№ 14 18 585  
Сайт: [www.ab.ru](http://www.ab.ru)

ISSN 1026-9045

19





*К.А. Soburov, К.К. Kasymalleva*  
ASSESSMENT OF IMMUNOLOGICAL REACTIVITY  
OF MOUNTAIN AREAS POPULATIONS  
ORGANISMS WITH DIFFERENT BLOOD GROUPS.....53

*Тенирбердиев Н.К.*  
ТАЛАС ӨРӨНҮҮҮДӨГҮ ТӨӨ БУУРЧАК  
ЭГИЛГЕН ЖЕРЛЕРДИН ТОҢУРАК КЫРТЫШЫНЫН  
ӨЗГӨРҮҮЛӨРГӨ ДУУШАРЛАНЫШЫ ..... 56

*Тенирбердиев Н.К.*  
ИЗМЕНЕНИЯ ПОЧВЕННОГО ПОКРОВА  
ПОСЕВНЫХ ЗЕМЕЛЬ ТАЛАССКОЙ ДОЛИНЫ  
В РЕЗУЛЬТАТЕ ВЫРАЩИВАНИЯ ФАСОЛИ ..... 56

*N.K. Tenirberdiev*  
CHANGES OF A SOIL COVER OF THE SOWING  
EARTHS OF THE TALASSKY VALLEY AS  
A RESULT OF STRING BEAN CULTIVATION ..... 56

*Чередищенко В.С., Мадибеков А.С.*  
МЕТЕОРОЛОГИЧЕСКИЕ УСЛОВИЯ  
ВЫСОКОГО УРОВНЯ ЗАГРЯЗНЕНИЯ ОСАДКОВ  
В РАЙОНЕ ГОРОДА БАЛКАШ ..... 58

*V.S. Cherednichenko, A.S. Madibekov*  
METEOROLOGICAL CONDITIONS OF HIGH-LEVEL  
POLLUTION OF SEDIMENTS IN THE AREA  
OF THE CITY BALKASH ..... 58

*Алымкулова А.А., Таштанбекова М.М.*  
РАСПРОСТРАНЕНИЕ СЕРОЙ КРЫСЫ  
В БАТКЕНСКОЙ ОБЛАСТИ..... 62

*A.A. Alymkulova, M.M. Tashtanbekova*  
DISTRIBUTION OF COMMON RAT  
IN BATKEN PROVINCE..... 62

*Тенирбердиев Н.К.*  
ИРРИГАЦИОННАЯ ЭРОЗИЯ НА КАМЕНИСТЫХ  
ПОЧВАХ ТАЛАССКОЙ ДОЛИНЫ ..... 63

*N.K. Tenirberdiev*  
IRRIGATIONAL EROSION ON STONY SOILS  
OF THE TALASSKY VALLEY ..... 63

*Ишенбаева С.Н., Иргашев А.Ш., Асанова Э.И.,  
Лычков В.В.*  
ОПУХОЛИ КОЖИ У СОБАК

(морфологическая диагностика, статистика) ..... 66

*S.N. Ishenbaeva, A.Sh. Irgashev, E.I. Asanova,  
V.V. Lytchkov*  
SKIN TUMORS IN DOGS  
(morphological diagnostics, statistics)..... 66

**МЕДИЦИНА. ХИМИЯ**

*Балыбасова М.К.*  
ЛАБОРАТОРНАЯ ОЦЕНКА АСЕПТИЧЕСКОГО  
ВОСПАЛЕНИЯ, ВЫЗВАННОГО НА ФОНЕ  
ИНТОКСИКАЦИИ ТЯЖЕЛЫМИ МЕТАЛЛАМИ ..... 72

*M.K. Balabekova*  
LABORATORY EVALUATION OF ASEPTIC  
INFLAMMATION CAUSED BY INTOXICATION  
ON THE BACKGROUND OF HEAVY METAL ..... 72

*Авасов Б.А.*  
ВЫБОР ОПЕРАТИВНОГО ДОСТУПА ПРИ  
ЭХИНОКОККОЗЕ ПЕЧЕНИ ..... 76

*B.A. Avasov*  
THE CHOICE OF THE OPERATIVE ACCESS  
IN PARENTS WITH LIVER ECHINOCOCCOSIS ..... 76

*Хушвахтова Э.Х.*  
СОМАТИЧЕСКИЙ И ГИНЕКОЛОГИЧЕСКИЙ  
СТАТУС ЖЕНЩИН ПЕРИМЕНОПАУЗАЛЬНОГО  
ВОЗРАСТА С ДОБРОКАЧЕСТВЕННЫМИ  
НОВООБРАЗОВАНИЯМИ ..... 77

*E.H. Hushvahtova*  
SOMATIC AND THE GYNECOLOGICAL STATUS  
OF WOMEN PERIMENOPAUSAL PERIOD WITH  
GOOD-QUALITY NEW GROWTHS ..... 77

*Жолдошбеков Е.Ж.*  
ОСОБЕННОСТИ ТЕЧЕНИЯ И ЛЕЧЕНИЯ  
ДИАБЕТИЧЕСКИХ ЯЗВ НИЖНИХ  
КОНЕЧНОСТЕЙ..... 80

*E.J. Joldoshibekov*  
THE PARTICULARITY TREATMENT AND  
FLOWING OF DIABETIC ULCERS LOWER LIMBS ..... 80

*Эрманбетов А.М.*  
ЭПИДЕМИОЛОГИЯ ИНФЕКЦИЙ ПЕРЕДАВАЕМЫХ  
ПОЛОВЫМ ПУТЕМ СРЕДИ СТУДЕНТОВ  
Г. БИШКЕК ..... 82

*A.M. Ermanbetov*  
EPIDEMIOLOGY OF SEXUALLY TRANSMITTED  
INFECTIONS AMONG COLLEGE STUDENTS  
IN THE CITY OF BISHKEK ..... 82

*Ажыкулов Р.И.*  
ЭКСПЕРИМЕНТАЛЬНОЕ ОБОСНОВАНИЕ  
ОСТЕОСИНТЕЗА ДИАФИЗАРНЫХ ПЕРЕЛОМОВ  
ПЛЕЧЕВОЙ КОСТИ С РАЗЛИЧНЫМИ  
УСТРОЙСТВАМИ ..... 88

*R.N. Azbikulov*  
EXPERIMENTAL SUBSTANTIATION OF  
OSTEOSYNTHESIS OF DIAPHYSEAL FRACTURES  
OF THE BONES OF THE SHOULDER  
WITH A VARIETY OF DEVICES ..... 88

*Кучербаев А.А., Кучербаева Ж.А., Борякин Ю.В.,  
Мусаев С.И.*  
ОЦЕНКА СОСТОЯНИЯ ЗДОРОВЬЯ ДЕТЕЙ И  
ЖЕНЩИН РЕПРОДУКТИВНОГО ВОЗРАСТА,  
ПРОЖИВАЮЩИХ В ГЕТЕРОГЕННЫХ ЗОНАХ  
КЫРГЫЗСКОЙ РЕСПУБЛИКИ (обзор)..... 90

*A.A. Kucherbaev, Zh.A. Kucherbaeva, Y.V. Borjakin,  
S.I. Musaev*  
ESTIMATION OF THE HEALTH STATE OF  
CHILDREN AND WOMEN OF REPRODUCTIVE  
AGE LIVING IN HETEROGENEOUS ZONES  
OF THE KYRGHYZ REPUBLIC (REVIEW) ..... 90

*Сулайманов М.К.*  
ПРОБЛЕМЫ РЕГУЛИРОВАНИЯ ЛЕКАРСТВЕННОГО  
ОБЕСПЕЧЕНИЯ СЕЛЬСКОГО НАСЕЛЕНИЯ  
КЫРГЫЗСКОЙ РЕСПУБЛИКИ ..... 93

*M.K. Sulaimanov*  
PROBLEMS ON DRUG PROVISION OF RURAL  
POPULATION KYRGYZ REPUBLIC ..... 93

*Кучербаева Ж.А.*  
МИКРОЯДЕРНЫЙ ТЕСТ ДЛЯ ОЦЕНКИ  
ПАТОЛОГИЧЕСКИХ ПРОЦЕССОВ  
В ОРГАНИЗМЕ ЧЕЛОВЕКА (обзор) ..... 97

*J.A. Kucherbaeva*  
THE MICRONUCLEAR TEST FOR THE ESTIMATION  
OF PATHOLOGICAL PROCESSES IN THE HUMAN  
BODY (review) ..... 97



Балабекова М.К.

ЛАБОРАТОРНАЯ ОЦЕНКА АСЕПТИЧЕСКОГО ВОСПАЛЕНИЯ, ВЫЗВАННОГО НА ФОНЕ ИНТОКСИКАЦИИ ТЯЖЕЛЫМИ МЕТАЛЛАМИ

М.К. Balabekova

LABORATORY EVALUATION OF ASEPTIC INFLAMMATION CAUSED BY INTOXICATION ON THE BACKGROUND OF HEAVY METAL

УДК: 616-021.4:616.94-07:615.777.9

Результатами проведенных экспериментальных исследований показано, что асептическое воспаление, вызванное введением скипидара интактным крысам, уже в начале эксперимента сопровождалось активацией фагоцитарного звена иммунитета в большей степени, чем Т-клеточного, восстановлением к концу эксперимента концентрации ЦИК, компенсаторной активацией костного мозга, расширением коркового вещества тимуса и утолщением паракортикальной (тимусзависимой) зоны. Течение асептического воспаления, вызванного на фоне интоксикации тяжелыми металлами, было усугублено развитием у крыс депрессии иммунологической реактивности, которая сопровождалась соответствующими морфологическими, цитологическими и гематологическими сдвигами.

**Ключевые слова:** воспаление, ванадий, хром, крысы, костный мозг, тимус, брыжеечные лимфатические узлы.

Results of experimental studies show that aseptic inflammation caused by the introduction of turpentine intact rats, at the beginning of the experiment was accompanied by the activation of phagocytic immunity to a greater extent than the T-cell, recovery by the end of the experiment the concentration of the CEC, compensatory activation of the bone marrow, thymus cortex extension and thickening parakortikalnoy (thimic-dependent) zone. During aseptic inflammation caused by the background of intoxication with heavy metals, was aggravated by the development of depression in rats immunological reactivity, which is matched by the morphological, cytological and hematological shifts.

**Key words:** inflammation, vanadium, chromium, rats, bone marrow, thymus, mesenteric lymph nodes.

В последние годы во всем мире быстро расширяются исследования иммунной системы - как мишени токсического воздействия химических соединений. Сформировалось научное направление токсикологии - иммунотоксикология, которая рассматривается как самостоятельная дисциплина, изучающая взаимодействие ксенобиотиков с иммунной системой [1-4].

Известно, что наиболее наглядным и информативным индикатором, позволяющим оценить состояние иммунологической реактивности, является воспаление. Течение асептического воспаления может усугубляться иммунодефицитным состоянием, вызванным действием ксенобиотиков.

Для всех тяжелых неинфекционных воспалительных процессов, по мнению Г.В. Порядина и соавт.,

характерны иммунологические признаки, в механизмах развития которых могут быть нарастающий дефицит хелперно-индукторных лимфоцитов периферической крови, высокий уровень экспрессии активационных антигенов и преобладание готовности лимфоцитов к опосредованному апоптозу над их готовностью к вступлению на путь пролиферации и дифференцировки [5]. Поэтому дальнейшие наши исследования были посвящены выявлению морфологических, цитологических, иммунологических и клинических особенностей течения воспаления.

**Материал и методы исследования**

Эксперименты выполнены на 52 белых крысах-самцах массой 180-220 г., содержащихся в стандартных условиях вивария на обычном пищевом рационе. Проведены 2 серии экспериментов: 1 серия - экспериментальное воспаление у контрольных животных (контроль + скипидар); 2 серия - животные с воспалением на фоне интоксикации ванадатом аммония (ВА) и бихроматом калия (БК) (ВА+БК+скипидар). У опытных животных интоксикацию солями металлов вызывали введением ВА и БК в дозе по 5 мг/кг м.т. перорально в течение двух недель. По окончании двухнедельной затравки В А и БК у животных вызывали асептическое воспаление путем подкожного введения 0,3 мл скипидара на вазелиновом масле в межлопаточную область [6]. Контрольные животные получали равный объем 0,9% раствора NaCl. Исследования проводили на 7, 14, 30 и 45 сутки от начала введения скипидара. У животных забирали кровь, тимус, брыжеечные лимфоузлы, ткань воспаления, мазок из костного мозга и лимфоузлов.

Контроль за состоянием животных проводили визуально (по состоянию кожных покровов, активности, массе тела, сохранению инстинктов и т.д.), оценку иммунного статуса проводили с помощью методик по определению в крови:

1. общего количества эритроцитов, гемоглобина, цветового показателя (ЦП);
2. общего количества лейкоцитов, лейкоформулы (по общепринятой методике);
3. спонтанного и индуцированного НСТ теста (тест восстановления нитросинего тетразолия), спонтанного и индуцированного фагоцитоза [7];

4. теста ГОШ ( по методике В. А. Фрадкина, 1985 г.) [8];

5. с помощью неконъюгированных моноклональных антител фирмы CALTAGL laboratories рецепторов к CD3+, CD4+, CD8+ лимфоцитам крыс:

6. концентрации ЦИК с помощью набора реагентов "Микроанализ ЦИК" производства. А/О "НПОСИНТЭКО"

В результате полученных данных был произведен расчет индексов, где

ИИР - индекс иммунореактивности;

ЛИ - лимфоцитарный индекс;

ИРИ - иммунорегуляторный индекс

Оценка первого уровня иммунного статуса проводилась в медицинском центре "Иммунодиагностика". Полученные цифровые данные математически обработаны по t- критерию Стьюдента.

### Результаты и обсуждение

Введение 0,3 мл скипидара на вазелиновом масле в межлопаточную область интактных крыс уже на первые сутки исследований вызвало картину острого воспаления. При микроскопическом исследовании ткани воспаления был обнаружен некротический очаг с полной деструкцией в центре и отеком мягких тканей подкожной области с кариорексисом, кариолизисом и распадом сегментоядерных лейкоцитов в центре. Сосуды вокруг зоны некроза были резко кровенаполнены. На границе с некрозом отмечались пролиферация фибробластов, эндотелиальных клеток, гистио - моноритарных клеток и единичные лейкоцитарные инфильтраты. Воспалительный процесс переходил в окружающую жировую ткань. Через 7 суток явления острого воспаления сохранялись с тенденцией к локализации очага воспаления. Начавшаяся к 14 суткам регенерация ткани к 30 суткам исследования завершилась созреванием грануляционной ткани с преобладанием зрелой фиброзной ткани. Однако в центре сохранялись мелкие очаги некроза. Обычно быстрое заживление достигается путем более раннего очищения зоны повреждения от некротических масс, образования грануляционной ткани и ускорения эпителизации дефектов [9].

Только через 45 дней на месте введения скипидара микроскопически определялась молодая фиброзная ткань без некроза, свидетельствующая о полной регенерации поврежденных мягких тканей, хотя развитие соединительной ткани на месте введения скипидара также является осложнением раны в зоне повреждения по типу вторичного натяжения (реституция).

Введение скипидара интактным животным в первые 7 суток приводило к снижению в периферической крови эритроцитов, гемоглобина и цветового показателя на 16%, 7,1% и 19,4%, которые восстановились до контрольного уровня на 14 сутки исследований.

В периферической крови интактных крыс в ответ на воздействие скипидара последовало достоверное

от контрольных значений снижение общего количества лейкоцитов и абсолютного количества лимфоцитов на 73,2% и 76,3% соответственно. Через 7 суток от начала введения скипидара в крови у интактных крыс продолжала сохраняться лейкопения с лимфопенией с отставанием от контроля на 41,2% и 48,7% соответственно.

Через 14 суток исследования отмечалась тенденция к нормализации числа общих лейкоцитов. Так, по сравнению с предыдущим сроком исследования прирост общего числа лейкоцитов и абсолютного числа лимфоцитов составил 35,1% и 28,9% соответственно, хотя их разница от контроля также была достоверной. К этому сроку исследования абсолютное количество палочкоядерных нейтрофилов в 2,3 раза превышало контрольные значения.

К месячному сроку исследования картина периферической крови полностью восстановилась с развитием нейтрофильного лейкоцитоза. Через 45 суток от начала введения скипидара отмечалось недостоверное по отношению к контролю снижение лейкоцитов за счет лимфоцитов, однако, нейтрофилия сохранялась.

Таким образом, асептическое воспаление у интактных крыс, вызванное введением скипидара, в начале исследований сопровождалось развитием анемии и лейкопении. Однако, начиная с 14 суток эксперимента, содержание эритроцитов восстанавливалось до исходного уровня, в то время как нарастание лейкоцитов продолжалось в течение месяца.

Исследование костномозговых пунктатов интактных крыс показало, что в костном мозге в первые сутки от начала воздействия скипидара сохранялся его клеточный и полиморфный состав с умеренным расширением гранулоцитарного ростка. Результаты исследований клеточного состава пунктата костного мозга у этих крыс выявили увеличение числа митозов клеток гранулоцитарного ростка и, особенно, нейтрофильного и моноцитарного рядов кроветворения. Так, увеличение клеточного состава гранулоцитарно-моноцитарного ряда у интактных крыс с экспериментальным воспалением по сравнению с предыдущим сроком исследования происходило за счет усиления числа митозов юных форм нейтрофилов и моноцитов на 58% и 73% соответственно.

К 14 суткам исследования клеточный состав костного мозга у интактных крыс был представлен в основном клетками гранулоцитарного ростка. Так, в пунктате костного мозга к этому сроку исследования отмечалось увеличение сегментоядерных нейтрофилов на 64,2% по сравнению с предыдущим сроком исследования. Эршробласшеский росток по сравнению с предыдущим сроком исследования был представлен большим количеством клеток, в основном за счет увеличения психромотофильных нормоцитов на 185,2%, что свидетельствовало о готовности новой волны эритропоэза.

Восстановительный период у крыс, продолжавшийся в течение 30 суток после воздействия скипидара, приводил к значительным изменениям в костном мозге и периферической крови крыс. Результаты цитологического исследования пунктата костного мозга крыс показали, что его клеточный состав был представлен в основном клетками гранулоцитарно-моноцитарного и эритробластического роста. Так, несмотря на снижение предшественников миелопоэза и юных нейтрофилов, происходило увеличение на 165% палочкоядерных нейтрофилов. Количество базофильных нормоцитов по сравнению с предыдущим сроком исследования нарастало в 3 раза, тогда как, темп прироста полихроматофильных нормоцитов продолжался и составил 17%. Аналогичные изменения происходили и в периферической крови интактных крыс с асептическим воспалением.

На участие нейтрофилов в регуляции регенераторного процесса указывают И.И. Долгушин и О.В. Бухарин [10], которые показали, что перигонеальные нейтрофилы интактных мышей *Fi* (СВАхС57ВL) при трансплантации сингенным животным со стандартной травмой (25-30 поверхности тела) заметно ускоряли эпителизацию раны. Этот стимулирующий эффект авторы связывают с секретируемыми нейтрофилами низкомолекулярными пептидами.

Таким образом, в клеточном составе пунктата костного мозга у интактных крыс выявлено увеличение числа митозов клеток гранулоцитарного роста и, особенно, нейтрофильного и моноцитарного рядов кроветворения, что свидетельствовало о компенсаторной активации костного мозга.

Исследование иммунного статуса интактных крыс с экспериментальным воспалением показало, что через 1 сутки от начала введения скипидара изменений метаболической и фагоцитарной активности нейтрофилов в спонтанных вариантах НСТ-теста не отмечалось, тогда как их индуцированные варианты снижались на 28,4% и 22,4% соответственно. Только через 7 суток наблюдались заметные изменения изучаемых параметров, которые по сравнению с контролем повышались в среднем на 15-30%.

14 сутки эксперимента охарактеризовались относительным "затишьем" активности нейтрофилов. И лишь через 30 суток от начала воздействия скипидара интактным животным последовало существенное повышение спонтанной и индуцированной активности НСТ-теста и фагоцитоза на 29,5%, 36,4%, 30,7% и 40,2% соответственно.

Через 45 суток изученные показатели превышали контрольные значения уже на 56,6%, 54,3%, 69,9% и 64,3% соответственно. В этот срок исследования, аналогично предыдущему, ИАН спонтанный превышал контрольный показатель на 57%, тогда как индуцированный отставал от контроля лишь на 18%.

Подсчет НИР и ЛИ, отображающих состояние иммунологической реактивности организма интактных крыс с экспериментальным воспалением, показал их достоверное от контрольного уровня снижение на 33% и 54,3% соответственно в начале эксперимента, и постепенное нарастание ЖИР и ЛИ на всем протяжении эксперимента, которые к месячному сроку исследования достигали своих максимальных значений. Причем, ИИР отставал от контроля лишь на 10,2%, тогда как ЛИ все еще достоверно отличался от контроля, отставая от их уровня на 28,3%.

Результаты исследований хелперно-супрессорной активности лимфоцитов показали, что у интактных крыс с асептическим воспалением уже в первые сутки исследования обнаружилось пятикратное снижение CD3+ -, CD4+ - и CD8+ лимфоцитов, нарастание которых отмечалось в последующие сроки исследований. Однако от контрольного уровня их значения достоверно отличались.

Результаты исследований теста ППН показали, что в контрольных пробах крыс с экспериментальным воспалением имело место спонтанное разрушение клеток, достигавшее максимальных значений к концу 14 суток исследований. В последующие сроки в контрольных пробах интактных крыс наблюдалась тенденция к снижению спонтанных клеточных повреждений. В пробах с добавлением хрома и ванадия наблюдалось нарастание повреждения нейтрофилов, наиболее выраженное под влиянием хрома, тогда как под влиянием ванадия было менее выраженным во все сроки исследования.

Исследование концентрации ЦИК в периферической крови интактных крыс с асептическим воспалением показало, что почти двукратное уменьшение ЦИК в начале эксперимента имело тенденцию к нарастанию на протяжении всего эксперимента, и лишь в последний срок достигало контрольного уровня.

Таким образом, асептическое воспаление, вызванное введением скипидара интактным крысам, уже через неделю сопровождалось компенсаторной активацией костного мозга с преимущественным увеличением числа митозов клеток гранулоцитарно-моноцитарного роста кроветворения, активацией фагоцитарного звена иммунитета в большей степени, чем Т-клеточного, восстановлением к концу эксперимента концентрации ЦИК.

Качественным показателем оценки иммунного статуса крыс с асептическим воспалением служит морфологическая оценка центральных и периферических органов иммуногенеза.

С этой целью мы проводили морфологические, морфометрические и цитологические исследования тимуса и брыжеечных лимфатических узлов. Так, морфологическими и морфометрическими исследованиями тимуса установлено, что в ответ на развитие асептического воспаления в тимусе интактных крыс происходило, расширение коркового вещества

тимуса с увеличением содержания в них мелких и средних лимфоцитов, сужение мозгового вещества и увеличение корково-мозгового индекса. По мере угасания воспалительного процесса отмечались делимфатизация коркового вещества, в результате чего оно истончалось, расширение мозгового вещества за счет стромы и уменьшение корково-мозгового индекса.

Морфология и цитология брыжеечных лимфатических узлов показала, что вследствие сильного антигенного раздражения, исходившего из очага воспаления, изменения в брыжеечных лимфатических узлах интактных крыс с асептическим воспалением проявлялись утолщением паракортикальной (тимусза-висимой) зоны, увеличением в медуллярных тяжах лимфоцитов, лимфобластов, плазмобластов и эозинофилов.

Аналогичные изменения наблюдались и при цитологическом исследовании пунктатов брыжеечных лимфатических узлов, где в клеточном составе в эти сроки исследования отмечалось преобладание молодых форм лимфоцитов. К концу эксперимента в брыжеечных лимфатических узлах на фоне преобладающего числа зрелых лимфоцитов в медуллярных тяжах увеличивалось количество макрофагов.

Моделирование асептического воспаления при помощи подкожного введения скипидара у животных, предварительно затравленных соединениями ванадия и хрома, приводило к наличию слабовыраженных признаков воспаления, затяжному течению воспалительного процесса и нарушению заживления раны. Микроскопически ткань воспаления предстала в виде широкой зоны некроза со слабовыраженной лейкоцитарной инфильтрацией и поздним развитием грануляционной ткани.

Согласно результатам исследования лейкограмм крыс течение экспериментального воспаления у них существенно усугублялось развитием вторичного иммунодефицита, вызванного ванадием и хромом. Через 1 сутки после введения скипидара абсолютное количество лейкоцитов и лимфоцитов по отношению к контролю снижалось на 84,8% и 88,2% соответственно. Несмотря на незначительную тенденцию к повышению, даже через 30 суток общее количество лейкоцитов на 36% достоверно отставало от контрольных величин.

Цитологическое исследование костного мозга у крыс, подвергавшихся воздействию скипидара после двухнедельной затравки ванадатом аммония и бихроматом калия, выявило у них существенные нарушения костномозгового кроветворения. В пунктатах костного мозга на фоне бесструктурной массы встречались дегенеративно измененные клетки предположительно миелоидного и лимфоидного характера, структуру которых невозможно было определить. Клетки эритроидного и мегакариоцитарного ростков не были представлены.

Восстановительный период, продолжавшийся в течение как 7, так и 14 суток, у опытных крыс с

экспериментальным воспалением не приводил к заметным сдвигам цитологической картины костного мозга.

Через 30 суток пунктат костного мозга оставался, по-прежнему, скудным, на фоне дегенеративно измененных клеток встречалось умеренное количество клеток гранулоцитарного ряда с признаками созревания.

По сведениям Карповой М.Р. (1999) действие любого стрессорного фактора сопровождается характерными явлениями в системе крови, который может быть обусловлен как прямым их повреждающим действием на клетки крови, так и структурно-функциональным состоянием гемопозиндуцирующего микроокружения. Авторы считают, что действие большинства стрессорных факторов реализуется путем индукции апоптоза, который, начиная с агрегации хроматина до полного переваривания апоптозных тел, занимает несколько часов. Так, через 6 ч после инъекции бактериальных возбудителей авторы наблюдали характерные для стресс-синдрома неспецифические изменения системы крови и увеличение апоптоза клеток костного мозга и лимфоидных органов, особенностью действия которых явилась способность вызывать глубокую депрессию гемопозитических прекурсоров и выраженный апоптоз клеток костного мозга, тимуса и селезенки [11].

На основании проведенных гематологических и онтологических исследований можно заключить, что течение экспериментального воспаления у крыс осложнялось гемотоксическим действием соединений ванадия и хрома. Так, в костном мозге экспериментальных животных увеличивался процент лимфоцитов и гранулоцитов с признаками апоптоза. Комбинированное введение ванадия и хрома приводило к гипоплазии костного мозга за счет снижения незрелых и зрелых гранулоцитов, эритрономобластов, лимфоцитов и мегакариоцитов. В периферической крови отмечалось развитие умеренной панцитопении: гипопластической анемии (снижение эритроцитов, гемоглобина и отсутствие ретикулоцитов), лейкопении и лимфоцитопении.

Анализ проведенных исследований метаболической и поглотительной активности нейтрофилов показал, что в результате депрессии иммунологической реактивности, вызванной соединениями ванадия и хрома, происходило существенное снижение показателей НСТ и фагоцитоза по сравнению с данными контроля и контроля со скипидаром. Процессы активации нейтрофилов у опытных крыс с экспериментальным воспалением проявлялись в более поздние сроки исследования.

Течение экспериментального воспаления у крыс, затравленных ВА и БК, во все сроки исследований сопровождалось дефицитом хелперно-супрессорной активности лимфоцитов. Так, исследования, проведенные через 1 сутки после введения скипидара опытным крысам, показали, что в крови у опытных

животных отмечалось резкое уменьшение абсолютного содержания CD3+, CD4+ и CD8+ - лимфоцитов. ПРИ от контрольных величин был снижен на 15%. Последовавшее через 7 суток повышение на 180% абсолютного количества СБЗ+ лимфоцитов происходило за счет трехкратного увеличения супрессорной активности лимфоцитов, тогда как хелперная активность лимфоцитов нарастала только в 2 раза. Однако следует отметить, что по сравнению с контролем абсолютное количество CD3+, CD4+ и CD8+ - лимфоцитов оставалось, по-прежнему, достоверно меньше контрольных величин на 75%, 84% и 82,4% соответственно.

Через 14 суток количество изученных лимфоцитов повышалось незначительно. Несмотря на продолжавшееся нарастание всех изученных параметров, изменения, отмечавшиеся через 30 суток, показали, что отставание от контроля абсолютного содержания CD3+, CD4+ и CD8+ - лимфоцитов составляло почти 50%, а их относительное содержание, впрочем, как и абсолютное, отличалось достоверно низкими значениями в сравнении с контролем и контролем со ски-пидаром.

Содержание ЦИК в крови у опытных крыс с асептическим воспалением отставало от контрольных данных в 2,6 раза и до конца эксперимента практически не изменялось.

Исследование устойчивости мембран нейтрофилов к действию ванадия и хрома в тесте ППН показали, что повреждения нейтрофилов, вызванные добавлением в пробы крови экспериментальных животных хрома и ванадия, в 2 и более раза превышали контрольные данные, при этом хромовые повреждения оказались более выраженными, чем ванадиевые.

Таким образом, асептическое воспаление, вызванное введением скипидара интактным крысам, уже в начале эксперимента сопровождалось активацией фагоцитарного звена иммунитета в большей степени, чем Т-клеточного, восстановлением к концу эксперимента концентрации ЦИК, компенсаторной активацией костного мозга, расширением коркового вещества тимуса и

утолщением паракортикальной (тимус-зависимой) зоны. Течение асептического воспаления, вызванного на фоне интоксикации тяжелыми металлами, было усугублено развитием у крыс депрессии иммунологической реактивности, которая сопровождалась соответствующими морфологическими, цитологическими и гематологическими сдвигами.

#### Литература:

1. Сидоренко Г.И., Федосеева В.Н., Шарецкий АЛ., Пристовская Л.В. Иммунотоксикология – важнейшее направление исследований в гигиене окружающей среды // Гигиена и сан.-1989.-N3.-С. 7-11.
2. Bick D.Í. Immune system as a target organ for toxicity // Environ. Health Perspect. -1982. -43. -P. 37.
3. Koller L. Immunomodulation by environmental pollutants // Mar. Environ. Res. -1984. -N 14. -P. 519-520.
4. Lange P., Henninghausen G., Karnsferdt C. Pharmacokinetics and immunotoxicity // Arch. Toxicol. -1980. - 45, N4.-P. 132-137.
5. Порядин Г.В., Воложин А.И., Салмаси Ж.М. Патология органов и систем. Типовые патологические процессы (экспериментальные и клинические аспекты). - М. 2000. - С. 153-154.
6. Руководство к практическим занятиям по патологической физиологии // Под редакцией Лосева Н.И. Москва. - Медицина. 1985. С. 198.
7. Информативность тестов оценки иммунного статуса при инфекционных и аллергических заболеваниях //Методические рекомендации. НИИ эпидемиологии, микробиологии и инфекционных болезней Минздрава Казахской ССР. - Алма-Ата, 1989. - 25 с.
8. Фрадкин В. А. Диагностика аллергии реакция-ми нейтрофилов крови. - М.: Медицина. - 1985. - 170 с.
9. Самонина Г.Е., Бакаева З.В. Влияние глипро-линов на развитие и заживление ацетатных язв у крыс. // Патологическая физиология и экспериментальная терапия. - 2005. - N 2.- С.25-27.
10. Долгушин И.И., Бухарин О.В. Нейтрофилы и гомеостаз. Екатеринбург: УрОРАН,2001.-713с.
11. Карпова М.Р. Ранние реакции системы крови на воздействие инфекционных возбудителей. //Бюллетень экспериментальной биологии и медицины, 1999.-N10.- С.425-428.

Рецензент: д.м.н., профессор Алтемиров В.