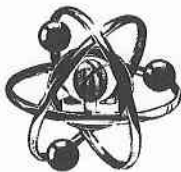


4



**OMEGA SCIENCE**

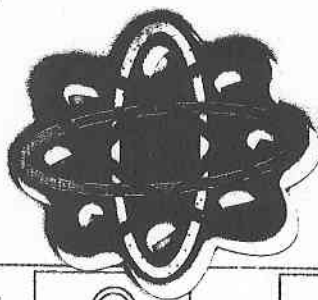
**МЕЖДУНАРОДНЫЙ ЦЕНТР  
ИННОВАЦИОННЫХ ИССЛЕДОВАНИЙ**

**ISSN 2410-700X**  
**издается с 01.2015**  
**№ 3 / 2017**



**КОПИЯ ВЕРНА**  
Учёный секретарь  
Учёного совета КРСУ  
Абрамов Б.В.

*Б.В. Абрамов*



**СИМВОЛ НАУКИ**

**Часть 2**

Расулов Р., Москаленко И. С.  
РЕАБИЛИТАЦИЯ ФИЗИЧЕСКИМИ УПРАЖНЕНИЯМИ ПОСЛЕ ОПЕРАЦИИ ПО УДАЛЕНИЮ  
ПАХОВОЙ ГРЫЖИ 215

✓ Садырбекова Ш.Ж.  
НЕКОТОРЫЕ ВОПРОСЫ НЕИНВАЗИВНОЙ ИНСТРУМЕНТАЛЬНОЙ ДИАГНОСТИКИ  
ДИСЦИРКУЛЯТОРНОЙ ЭНЦЕФАЛОПАТИИ 217

Д.С. Трунова, Москаленко И.С., Логинов Ю.И.  
КИНЕЗИОТЕРАПИЯ И РЕКОМЕНДУЕМЫЕ УПРАЖНЕНИЯ ПРИ ОСТЕОХОНДРОЗЕ  
(ПОЯСНИЧНОГО ОТДЕЛА ПОЗВОНОЧНИКА) 221

По мере улучшения самочувствия можно будет включать в комплекс дополнительные упражнения.

**Список использованной литературы:**

1. Шимко В.В., Сысолятин А.А. Грыжи живота. – Хирургия. 2010.  
© Расулов Р., Москаленко И. С., 2017

УДК 616.8

**КОПИЯ ВЕРНА**  
Учёный секретарь  
Учёного совета КРСУ  
Абрамов Б.В.



*Б.В. Абрамов*

**Ш.Ж. Садырбекова**

Аспирант Нормальной и Патологической физиологии

Кыргызско-Российский Славянский Университет им.Б.Н.Ельцина

г.Бишкек, Кыргызская Республика

E-mail:sulushka\_s@mail.ru

**НЕКОТОРЫЕ ВОПРОСЫ НЕИНВАЗИВНОЙ ИНСТРУМЕНТАЛЬНОЙ ДИАГНОСТИКИ  
ДИСЦИРКУЛЯТОРНОЙ ЭНЦЕФАЛОПАТИИ**

**Аннотация**

Автором раскрыты особенности не инвазивной инструментальной диагностики цереброваскулярной системы при дисциркуляторной энцефалопатии на различных уровнях: магистральные артерии головы, экстра- и интрацеребральные артерии, сосуды микроциркуляторного русла. Описаны основные возможности таких методов исследования как, ультразвуковая доплерография, реоэнцефалографии, бульбомикроскопия и нейровизуализация.

**Ключевые слова**

Дисциркуляторная энцефалопатия, ультразвуковая доплерография, реоэнцефалография, бульбомикроскопия

**Введение:** Дисциркуляторная энцефалопатия (ДЭ) определяется, как медленно прогрессирующая недостаточность мозгового кровообращения, которая сопряжена с развитием диффузных мелкоочаговых изменений мозговой ткани, обуславливающих нарастающее нарушение функций центральной нервной системы [1,3,4]. Впервые этот термин употребили Г.А.Максудов и В.М.Коган в 1958 г, позднее он был включен в отечественную классификацию поражений головного и спинного мозга Шмидта Е.В. [2,5,6]. Только в конце 70-х и 80-е гг. с появлением методов ультразвуковой доплерографии и магнитно-резонансной томографии появились первые описания стадийности церебральной ишемии, механизмов последовательного, взаимообусловленного изменения функционального состояния и морфологии ткани мозга на фоне ишемизации. ДЭ является одним из факторов риска развития острого нарушения мозгового кровообращения, а в результате постепенного нарастания неврологического и психического дефицита приводит к инвалидизации и ухудшению качества жизни людей пожилого и старческого возраста [6,7,11].

По данным ВОЗ летальность от заболеваний системы кровообращения занимает второе место после злокачественных новообразований [8]. Наиболее частыми этиологическими факторами ДЭ являются атеросклеротическое поражение магистральных сосудов головы (42%), реже гипертоническая болезнь (14,5%), и их сочетание (39,6%) [4]. Основными факторами риска ДЭ являются: сердечнососудистые заболевания - АГ (АД 160/95 мм. рт. ст. и выше); гиперхолестеринемия (общий холестерин 240 мг/дл и выше); заболевания сердца (ИБС, ревматические поражения, нарушения сердечного ритма и др.), сахарный диабет, курение, избыточная масса тела (индекс Кетле равен 30 и выше), недостаточная физическая активность, злоупотребление алкоголем, длительные и частые нервно-психические перенапряжения (стрессы), отягощенная наследственность (инсульт, инфаркт миокарда, АГ у ближайших родственников), нарушение обмена веществ и другие факторы. Доказано, что своевременная диагностика и назначение

лечебные мероприятия приводят к существенному (более, чем на 80%) уменьшению случаев церебральной патологии и осложнений [9,10].

**Материал и методы исследования:** В отделении неврологии Национального Госпиталя Минздрава Кыргызской Республики находились на лечении 32 пациента с дисциркуляторной энцефалопатией. Средний возраст составил 64 года, в половом аспекте 22 пациента и 11 пациенток. Применяли следующие методы обследования больных с ДЭ. 1) инструментальные (ультразвуковая доплерография головного мозга (УЗДГ), реоэнцефалография (РЭГ), магнитно-резонансная томография головного мозга (МРТ), компьютерная томография (КТ), ангиография, ЭКГ, исследования глазного дна); 2) неврологический осмотр и физикальное исследование, лабораторное исследование липидного спектра крови, сахара крови, коагулограммы. Также применяли дополнительные методы исследования: клинико-физиологическое исследование, нейропсихологическое обследование, электроэнцефалография головного мозга (ЭЭГ), микроскопия сосудов бульбарной конъюнктивы

#### Обсуждение.

Для оценки морфологических изменений в структуре головного мозга достаточно информативными методами исследования ДЭ являются КТ и МРТ, но на сегодняшний день их применение ограничено дороговизной. КТ и МРТ критерии ДЭ изменяются, начиная от нормальных показателей или минимальных атрофических признаков в I стадии, до выраженных мелкоочаговых изменений вещества мозга и атрофических (наружных и внутренних) проявлений во II стадии и грубой корковой атрофии, гидроцефалии с множественными очагами в полушариях - в III стадии ДЭ.

Патогенетическая гетерогенность ДЭ, подразумевает системную оценку сосудистого русла представляя артериальную систему головного мозга тремя основными структурно-функциональными уровнями: магистральные артерии головы, экстра- и интрацеребральные артерии, сосуды микроциркуляторного русла. Далее мы рассмотрим преимущества основных методов исследования на различных уровнях цереброваскулярной системы.

Общепринятым стандартом в диагностике ДЭ являются ультразвуковая доплерография (УЗДГ) и транскраниальная доплерография (ТКД), относительно не дорогие методы исследования. Данные методы позволяют определить этиопатогенетический вариант церебральной ишемии, степень и уровень поражения экстракраниальных и интракраниальных сосудов. Исследование интракраниальных сосудов при ТКД возможно только через так называемые "окна визуализации": височные (для изучения кровотока в ПМА, СМА и ЗМА) и подзатылочная ямка (для исследования вертебро-базиллярного бассейна). Существенные трудности возникают при проведении ТКД у людей пожилого и старческого возраста из-за утолщения костей черепа в области "окон визуализации". Другим недостатком является то, что доплерография характеризует кровотоки на уровне конкретного участка магистрали исследуемой артерии и не дает информацию о состоянии кровотока на уровне концевых разветвлений этого сосуда.

С этой точки зрения становится оправданным исследование интракраниального кровообращения с помощью РЭГ, при котором не является значимым препятствием зондирующему току, что позволяет исследовать весь бассейн внутренних сонных артерий (фронтально-мастоидальное отведение) и позвоночных артерий (окципито-мастоидальное отведение), включая магистральные артерии микроциркуляторное русло, а также косвенно судить о состоянии венозной гемодинамики. Таким образом при исследовании экстракраниальных сосудов "золотым стандартом" среди неинвазивных методов является УЗДГ, а при исследовании интракраниальной гемодинамики одновременно с использованием ТКД следует применять РЭГ.

Также достоинством метода РЭГ является его информативность при изучении кровообращения мозга на самых ранних стадиях заболевания, часто еще до клинических симптомов. РЭГ позволяет получить объективную информацию о тоне, эластичности стенки и реактивности сосудов мозга, периферическом сосудистом сопротивлении, величине пульсового кровенаполнения, позволяет отдельно изучать состояние артериальной и венозной систем мозга, внутримозговых сосудах различного диаметра. При этом удается дифференцировать возрастные изменения реограммы от начальных проявлений ДЭ. У здоровых людей старше 60 лет обнаруживаются значительные изменения формы реографической кривой, появляются

аркообразные волны, дополнительные волны становятся менее выраженными, а иногда бывают совершенно сглаженными. Данные изменения возникают в результате снижения эластичности и растяжимости сосудов головного мозга, а также повышения сосудистого тонуса различной степени выраженности и являются обязательными для всех людей пожилого и старческого возраста. Некоторые авторы отмечают, что при старении изменения мозгового кровотока в различных сосудистых бассейнах головного мозга происходят неравномерно, при этом описания определенной закономерности в литературе не приводится. У больных ДЭ наряду с признаками уменьшения регионарного мозгового кровотока характерны зоны с избыточным коллатеральным кровообращением, при этом торпидная реакция на нитроглицерин (НТГ) характерна больше для атеросклеротической ДЭ, чем для ипертонической Х.Х. В литературе подробно описаны изменения РЭГ при церебральном атеросклерозе, выделены четыре стадии: 1) начальные проявления церебрального атеросклероза по данным РЭГ характеризуются некоторым закруглением вершины кривой или появлением умеренно выраженного плато на месте вершины. Вторичные волны выражены умеренно, увеличивается длительность анакроты, уменьшается амплитуда и выраженность дикротического зубца. Отмеченные изменения могут нивелироваться при проведении пробы с вазодилататорами (НТГ) и при адекватном лечении. 2) умеренные проявления церебрального атеросклероза, РЭГ изменения становятся более выраженными: вершина кривой заметно закругляется и появляется плато, еще больше увеличивается длительность анакроты и уменьшается угол ее наклона. Амплитуда РЭГ снижается на 25-32% по сравнению с нормой. При проведении проб с вазодилататорами отмечается замедленная реакция и не происходит полной нормализации формы кривой. 3) выраженные проявления церебрального атеросклероза: уплощается вершина волны и реже выражено плато, кривая РЭГ за счет выпуклой катакроты приобретает аркообразную форму, реакция на пробу с НТГ становится торпидная. Это свидетельствует о выраженной функциональной недостаточности мозгового кровообращения. 4) грубые проявления церебрального атеросклероза: изменения РЭГ соответствуют сдвигам, отмеченным в предыдущей группе, но в совокупности выражены более грубо, со значительным уменьшением амплитуды волн. Таким образом, частота и степень выраженности качественных и количественных показателей РЭГ нарастает по мере прогрессирования атеросклеротического поражения сосудов головного мозга. Многие авторы по данным визуального анализа РЭГ описывают признаки церебральной венозной дисциркуляции. Так, умеренно выраженные нарушения венозной гемодинамики характерны в единичных случаях у больных с начальными признаками церебрального атеросклероза. В первой стадии ДЭ установлены умеренно выраженные признаки затруднения венозного оттока из полости черепа, а второй стадии заболевания, наряду с этим, могут быть признаки выраженного и длительно существующего венозного застоя. В третьей стадии ДЭ в подавляющем большинстве случаев обнаруживаются признаки длительно существующего венозного застоя и у отдельных больных – синдром внутричерепной гипертензии. Следует отметить, что стадийность течения характерна в большей степени для атеросклеротической ДЭ чем для гипертонической. При этом данные реографического исследования в зависимости от тяжести состояния у больных гипертонической ДЭ недостаточно изучены. В литературе имеются общие сведения об изменении реографической кривой по гипертоническому типу у больных гипертонической ДЭ в виде: выраженного изменения формы реографической волны и уменьшения ее амплитуды, появления дополнительных волн, которые нередко превышают вершину основной волны РЭГ, что требует дальнейшего изучения.

Следующим этапом исследования явилось изучение микроциркуляторного русла цереброваскулярной системы с помощью бульбомикроскопии, которая дает информацию о строении сосудов, периваскулярных изменениях, состоянии внутрисосудистого кровотока. Для количественной оценки микроциркуляторных нарушений использовался конъюнктивальный показатель (КП), включающий информацию о состоянии фона конъюнктивы, морфологических особенностях сосудов, количестве функционирующих капилляров, состоянии тонуса сосудистой стенки, скорости кровотока, агрегации эритроцитов. В литературе имеются данные, что с возрастом происходит варикозное расширение сосудов, появляются петехии, утолщаются стенки мелких артерий и артериол. У больных с ДЭ в зависимости от тяжести патологического процесса можно обнаружить: изменение диаметра, формы и хода сосудов конъюнктивы и возникновение пигментаций, повышение ломкости сосудов, атеросклеротические бляшки, феномен Книзели (прижизненная агрегация, агломерация эритроцитов и расслоение кровотока), отложение липоидов и кристаллов

холестерина по лимбу роговицы и в стекловидное тело. В поздних стадиях ДЭ могут, выявляться: значительное сужение артерий, изменения светового рефлекса (симптом «серебряной проволоки»), расширение вен, при прогрессировании атеросклероза, вышеуказанные изменения дополняются проявлениями влажной дистрофии сетчатки в виде кровоизлияния и отека.

#### Выводы:

Таким образом, рассматривая вопросы патогенеза ДЭ, следует отметить, что в условиях АГ изменяется ауторегуляция мозгового кровообращения, причем вовлекаются магистральные артерии головы (МАГ), экстра- и интрацеребральные артерии, сосуды микроциркуляторного русла, и венозная система, что доказано работами отдельных исследователей. Также параллельно может развиваться атеросклеротический процесс, который на ранних стадиях своего развития поражает сосуды крупного калибра, при этом процесс старения более ощутим в сосудах мелкого калибра. В современных клинико-диагностических условиях характер и степень поражения магистральных сосудов можно оценить по данным УЗД, эластичность артерий мелкого и среднего калибра по данным РЭГ, а микроциркуляторное русло с помощью бульбомикроскопии. Это позволяет судить о степени изменений сосудистого русла при ДЭ обусловленного ГБ, атеросклерозом или синильным процессом. При этом данные электроэнцефалографии и нейровизуализационных методов исследования помогают оценить степень функциональных и морфологических изменений различных структур головного мозга в зависимости от тяжести патологического процесса. Данный комплекс инструментальных исследований важно проводить всем больным с ДЭ.

#### Список использованной литературы:

1. Андрианова Е.В. Зависимость показателей бульбарной микроскопии от стадий атеросклеротической дисциркуляторной энцефалопатии и возраста / Е.В. Андрианова // Ежегодный сборник статей, мед. факультета КРСУ, Бишкек. – 2009. – С. 39-43.
2. Андрианова Е.В. Особенности кровенаполнения сосудистых бассейнов головного мозга у практически здоровых людей пожилого и старческого возраста / Е.В. Андрианова // Вестник КРСУ. Том 10, №4, Бишкек. – 2010. – С. 134-138.
3. Богоявленский В.Ф. Значение биомикроскопии сосудов конъюнктивы для диагностики прогрессирующего атеросклероза / В.Ф. Богоявленский, Я.М. Милославский // Пропедевтика внутренних болезней: Сб. научн. тр. - Москва, 1951. - С.65-87.
4. Дамулин И.В. Дисциркуляторная энцефалопатия в пожилом и старческом возрасте. // И.В. Дамулин: Автореф. дис. д-ра. мед. наук. - Москва, 1997. – 32 с.
5. Евстигнеев В.В. Транскраниальная доплерография в диагностике дисциркуляторной энцефалопатии / В.В. Евстигнеев, Е.А. Юршевич // Белорусская медицинская академия последипломного образования. – Беларусь, 2005. - С.4-6.
6. Кадыков А.С., Шахпоронова Н.В. Сосудистые заболевания головного мозга / А.С. Кадыков, Н.В. Шахпоронова. – Москва, 2007. – 209 с. .
7. Сорокина, А. Е. Особенности микроциркуляции кожи как определяющий фактор инволютивных изменений у пациенток с артериальной гипертензией [Текст] / А. Е. Сорокина, Т. Ф. Перетолчина, Л. К. Глазкова // Терапевт. - 2014. - № 1. - С. 55-61. - Библиогр.: с. 61 (22 назв.)
8. Торшин М.Б. Диагностические возможности метода реоэнцефалографии (РЭГ) при сосудистых заболеваниях головного мозга / М.Б. Торшин, Н.Ф. Егорова // Актуальные вопросы клинической медицины. - 1996.- №6. - С. 135.
9. Ультразвуковая доплерография сосудов дуги аорты и их ветвей: Метод. рекомендации / Сост.: Г.И. Кунцевич. - Москва, 1996. - 27 с.
10. Холин А.В. Магнитно-резонансная томография при заболеваниях центральной нервной системы / А.В. Холин. - М: Медицина, 2000. – 176 с.
11. Юршевич Е.А. Дисциркуляторная энцефалопатия (нейропсихологические, доплерографические и нейровизуализационные характеристики) / Е.А. Юршевич, В.В. Евстигнеев // Здоровоохранение. – 2002. - №4. – С. 8-13.

© Садырбекова Ш.Ж., 2017