

## КЛИНИЧЕСКИЙ СЛУЧАЙ ОТДАЛЕННЫХ РЕЗУЛЬТАТОВ СКЛЕРОПЛАСТИЧЕКИХ ОПЕРАЦИЙ У ПАЦИЕНТКИ С МИОПИЕЙ ВЫСОКОЙ СТЕПЕНИ

**К.Б. Бекбоева**

Кыргызско-Российский Славянский университет,  
Кафедра офтальмологии  
г. Бишкек, Кыргызская Республика

*Ученый  
центр  
Д*  
  
**E-mail: [dr\\_kunduz@mail.ru](mailto:dr_kunduz@mail.ru)**

**Аннотация.** Прогрессирующая близорукость продолжает оставаться одной из актуальных проблем в современной офтальмологии. Актуальность и значимость этой проблемы обусловлены тем, что миопия наиболее распространенная патология рефракции и часто приводит к утрате трудоспособности в молодом возрасте.

**Цель:** изучение рефракционных и клинических особенностей лечения пациентки с миопией высокой степени. В данной статье представлены результаты лечения пациентки с диагнозом: миопия высокой степени, сложный миопический астигматизм, начальная катаракта OU. Из анамнеза известно, что 44 года назад пациентке была проведена операция склеропластики на правом глазу по поводу прогрессирующей миопии, в последующем – кератотомия и сквозная кератопластика. На левом- бандажирующая склеропластика и кератопластика. На данный момент максимальная острота зрения составляет: OD: 0,01 sph-10,0 cyl-8,0 ax84=0,2; OS: 0,05 sph-3,50 cyl-1,75 ax90=0,6. По данным кератотопограммы правого глаза (после кератопластики) имеется обратный астигматизм в 5,5 дптр. Пациентке проводились стандартные методы обследования, включающие в себя проведение визометрии с определением максимально корригируемой и некоррегированной остроты зрения, авторефрактометрия на аппарате Topcon CT-80, тонометрия на бесконтактном тонометре Topcon CT-80, периметрия, биомикроскопия с использованием щелевой лампы SL 120 Carl Zeiss Meditec AG, OCT переднего отрезка глаза на приборе OCT Zeiss и хирургическое лечение.

**Ключевые слова:** прогрессирующая миопия, астигматизм, склеропластика.

## МИОПИЯСЫ ЖОГОРУ БЕЙТАПТА СКЛЕРОПЛАСТИКА ОПЕРАЦИЯСЫНЫН ОБОЧОЛОНГОН НАТЫЙЖАЛАРЫНЫН. КЛИНИКАЛЫК УЧУРУ.

**К.Б. Бекбоева**

Кыргыз-Россия Славян университети,  
офтальмология кафедрасы  
Бишкек ш., Кыргыз Республикасы

**Аннотация.** Прогрессивдүү миопия азыркы офтальмологиянын актуалдуу көйгөйлөрүнүн бири болуп кала берет. Бул көйгөйдүн актуалдуулугу жана маанилүүлүгү миопия эң көп тараган сынуу патологиясы болгондуктан жана жаш кезинде майыптыкка алып келет.

**Максаты:** Миопиясы жогору бейтапты дарылоонун сынуу же клиникалык өзгөчөлүктөрүн изилдөө. Бул макалада жогорку миопия, татаал миопиялык астигматизм, баштапкы катаракта OU диагнозу коюлган бейтапты дарылоонун натыйжалары келтирилген. Анамнезинен белгилүү болгондой, 44 жыл мурун пациентке прогрессивдүү миопия үчүн оң көзүнө склеропластика операциясы жасалып, андан кийин кератотомия жана кирүүчү кератопластика жасалган. Сол жагында склеропластика жана кератопластика бар. Учурда көздүн максималдуу курчтугу: OD: 0,01 sph – 10,0 cyl – 8,0 ax84 = 0,2. OS: 0,05 s-3,50 cyl-1, 75 ax90 = 0,6. Оң көздүн кератограммасы боюнча (кератопластикадан кийин) 5,5 диоптрин тескери астигматизми байкалат. Бейтап стандарттуу текшерүү ыкмаларын, анын ичинде максималдуу оңдолгон жана оңдолбогон көрүү курчтугун аныктоочу изометрия, Торсон СТ-80 шайманында атеррефрактометрия, Торсон СТ-80 контактсыз тонометрде тонометрия, периметрия, биомикроскопия менен жарака чырактын жардамы менен өткөрдү SL.120 Carl Zeiss Meditec AG, OCT аппараттагы көздүн алдыңкы бөлүгү алардын OCT Zeiss хирургиялык дарылоосу болуп саналат.

**Негизги сөздөр:** прогрессивдүү миопия, астигматизм, склеропластика.

## CLINICAL CASE OF LONG-TERM RESULTS OF SCLEROPLASTY SURGERIES IN A PATIENT WITH A HIGH MYOPIA

**K.B. Bekboeva**

Kyrgyz-Russian Slavic University, Department of Ophthalmology  
Bishkek, Kyrgyz Republic

**Annotation.** Progressive myopia continues to be one of the topical problems in present ophthalmology. The urgency and significance of this problem are due to the fact that myopia is the most common pathology of refraction and often leads to disability at a young age. Objective: to study the refractive and clinical features of the treatment of patients with a high myopia. This article presents the results of treatment of the patient with a diagnosis of high myopia, complex myopic astigmatism, initial cataract OU. From the anamnesis, it is known that 44 years ago the patient underwent scleroplasty surgery on her right eye for progressive myopia, later keratotomy and penetrating keratoplasty. On the left eye the patient underwent a bandaging scleroplasty and keratoplasty. At the moment, the best visual acuity is: OD: 0,01 sph-10,0 cyl8.0 ax84 = 0,2; OS: 0.05 sph-3,50 cyl-1,75 ax90 = 0,6. According to the keratopograms of the right eye (after keratoplasty) there is a reverse astigmatism of 5.5 diopters. The patient was subjected to standard examination methods, including visometry with the definition of both best corrected and uncorrected visual acuity, autorefractometry, tonometry on a non-contact tonometer Topcon CT-80, perimetry on the arc perimeter PRP-60, biomicroscope SL 120 Carl Zeiss Meditec AG, OST of the anterior segment of the eye on the device OCT Zeiss and surgical treatment.

**Key words:** progressive myopia, astigmatism, scleroplasty.

Классический подход к лечению прогрессирующей миопии заключается в стабилизации миопического процесса первым этапом, и коррекции миопической рефракции вторым этапом.

Клиническая история пациентки началась в 2005 году, когда склеропластика, радиальная кератотомия и тоннельная кератопластика, на тот момент, являлись операциями выбора при прогрессирующей миопии.

**Цель:** изучение и оценка рефракционных и клинических особенностей комплексного лечения миопии высокой

степени в отдаленном периоде наблюдения.

**Задача:** изучение результатов операций склеропластики в комплексном подходе к лечению прогрессирующей миопии высокой степени в отдаленный период наблюдения.

Представлен клинический случай пациентки С. 60 лет. Правый глаз: В 2005 году, после постановки диагноза прогрессирующая миопия высокой степени (- 12.0 Д.), с целью стабилизации близорукости, была проведена склероукрепляющая операция – хондропла-

стика. Через год величина миопии составляла – 11.0 Д. В последующие 8 лет клиническая рефракция не изменялась, далее в 2013 году выполнена операция радиальная кератотомия правого глаза, при которой на роговицу было нанесено 64 насечки, с рефракционным эффектом в 6,0 Д. Послеоперационный период был длительным, с заживлением роговичных надрезов по 3-му типу (И.С. Федоров, 1984 г.). В 2014 году, в связи с клинически значимым помутнением роговицы правого глаза, была выполнена сквозная кератопластика. С 2015 года пациентка жаловалась на неприятные ощущения, рези в правом глазу. При осмотре роговицы обнаружено прорезывание швов, которые вызывают индуцированный роговичный астигматизм, а также раздражение конъюнктивы и роговицы швами на 3, 5 и 9 часах, которые были удалены

под местной анестезией. Левый глаз: В 2005 году поставлен диагноз прогрессирующая миопия высокой степени (-12.0 Д.), в связи, с чем провели бандажирующую склеропластику по методу Снайдера-Томпсона, после которой величина миопии составляла –11.0 Д. В 2014 году с целью снижения клинической рефракции проведена тоннельная кератопластика левого глаза. Рефракционный эффект операции составил 6.0 Д. Status presents: OD 0,01 sph-10,0 cyl-8,0 ax84=0,2; OS 0,05 sph-3,50 cyl-1,75 ax90=0,6. OD: роговичный трансплантат прозрачный, зеркальный, сосуды отсутствуют, обнаружено выстояние края трансплантата на 3, 5 и 9 часах, в результате прорезывания роговичных швов. По данным ОСТ левого глаза: в слоях роговицы визуализируются участки повышенной экзогенной структуры (рис. 1).

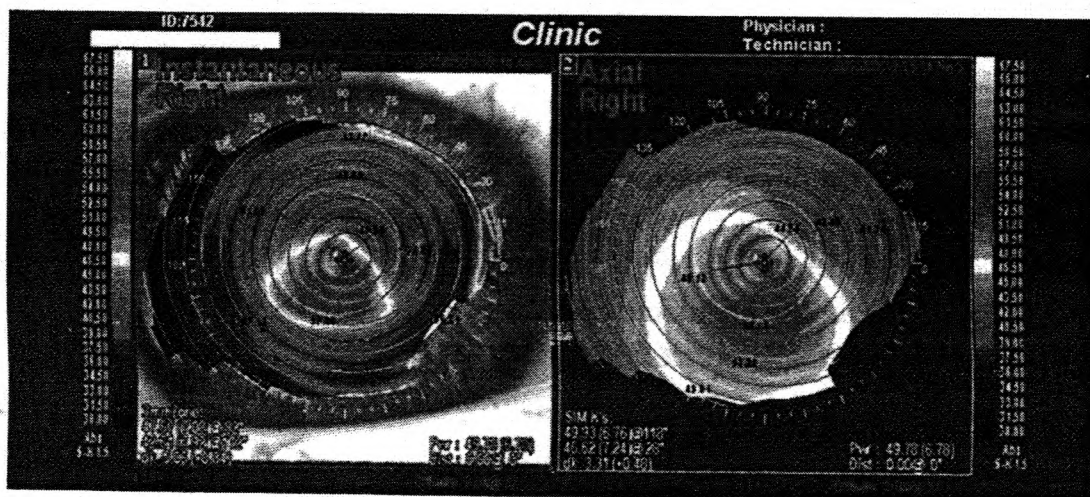


Рис. 1. ОСТ переднего отрезка левого глаза. Стрелками указаны участки повышенной экзогенной структуры.

По данным офтальмометрии: OD: R1 49,25D cyl-6,0 ax86, R2 43,25D cyl-6,0 ax176; OS: R1 38,00 cyl-1,00 ax98, R2 39,00D cyl-1,00 ax8. По данным кера-

топографии правого глаза наблюдается обратный астигматизм в 5,5 дптр (рис. 2).

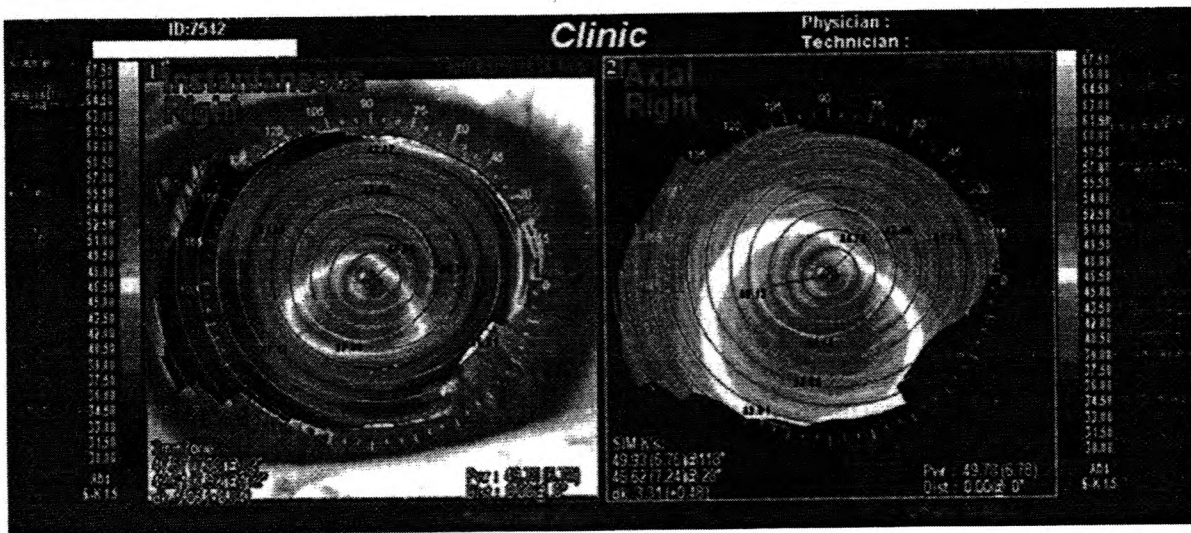


Рис. 2. ОСТ переднего отрезка левого глаза прибавка скорригированной остроты зрения  $0,15 \pm 0,07$ .

**Заклучение.** В представленном клиническом случае показано, что у пациентки была достигнута стабилизация прогрессирования миопии при сроке наблюдения 15 лет и максимальный рефракционный эффект склеропластической операции составил 6,0 дптр. Стабилизация процесса в течение 1 года 100%. Стабилизация процесса в течение 3 лет 83%. Уменьшение оптической силы роговицы (офтальмометрия)  $1,17 \pm 0,25D$ . Прибавка некорригированной остроты зрения  $0,09 \pm 0,05$ . Прибавка скорригированной остроты зрения  $0,15 \pm 0,07$ . Наличие haze более 3 месяцев 25%. Наличие haze более 6 ме-

сяцев 0%. Уменьшение уровня астигматизма (офтальмометрия)  $1,58 \pm 0,33D$ .

Выполнение склеропластических операций при прогрессирующей близорукости высокой степени дает положительные клиничко-рефракционные результаты и, на наш взгляд, показано при комплексном подходе к лечению. На современном этапе при выборе хирургических методов коррекции высокой миопической рефракции целесообразно руководствоваться принципами наименьшей травматизации и применять лазерные методы коррекции, такие как LASIK.

*Конфликт интересов отсутствует.*